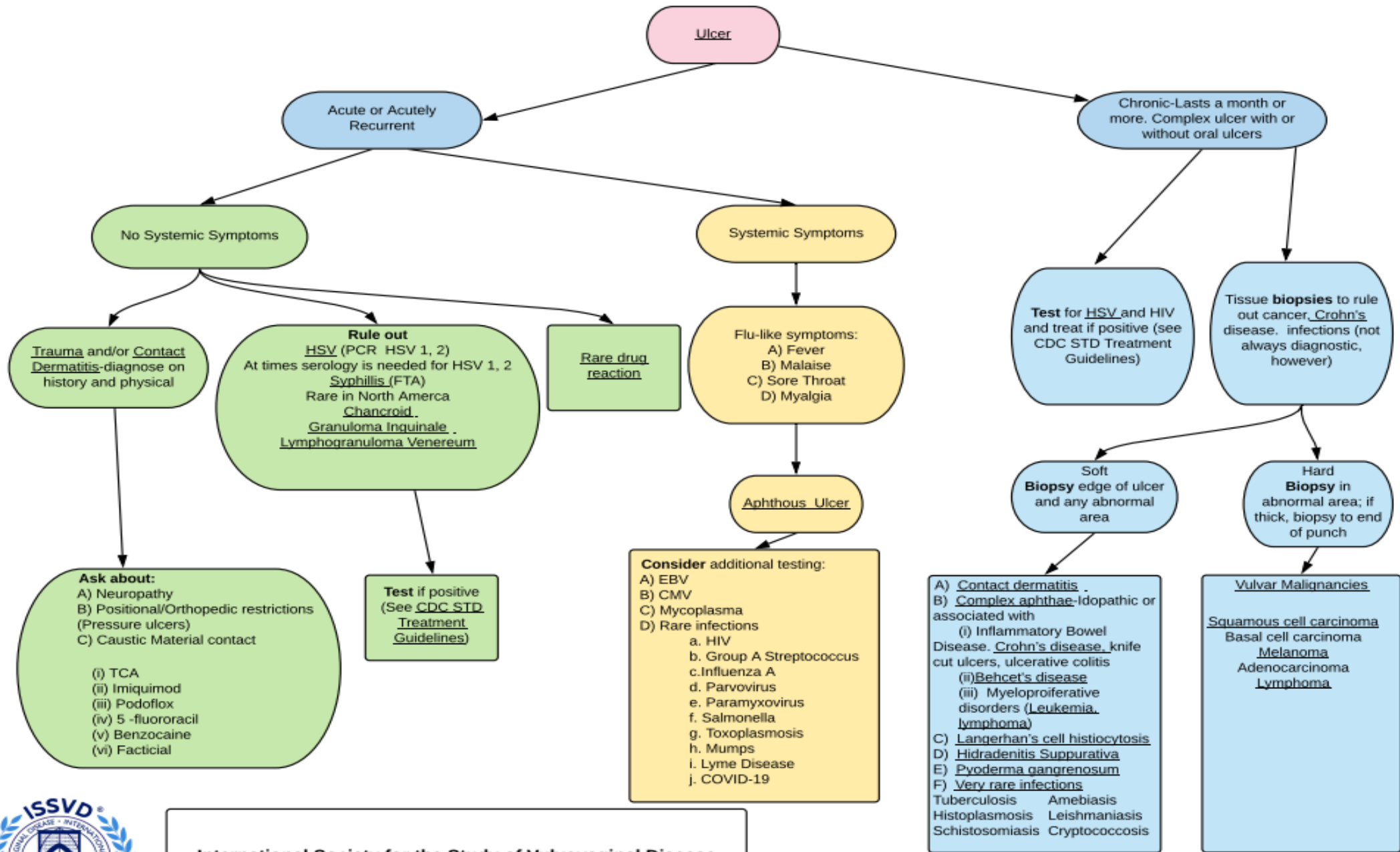


כיבים בעריה אבחנה מבדלת

ד"ר עופרי פלד

מרפאת עריה ולדן, היחידה לגינקולוגיה אונקולוגית בי"ח וולפסון

מרפאות צוואר הרחם קופ"ח מאוחדת



International Society for the Study of Vulvovaginal Disease
April 2, 2021

Sincere thanks to: Lynette Margesson, Cindy Rasmussen, Hope Haefner, Libby Edwards, Colleen Stockdale, Gayle Fischer, Sue Cooper, Darion Rowan, Nina Madnani, Pedro Vieira Baptista, Debbie Roepe for their work on this project.

Ulcer

**Acute or
Acutely Recurrent**

No Systemic Symptoms

**Trauma and/ or
Contact Dermatitis**

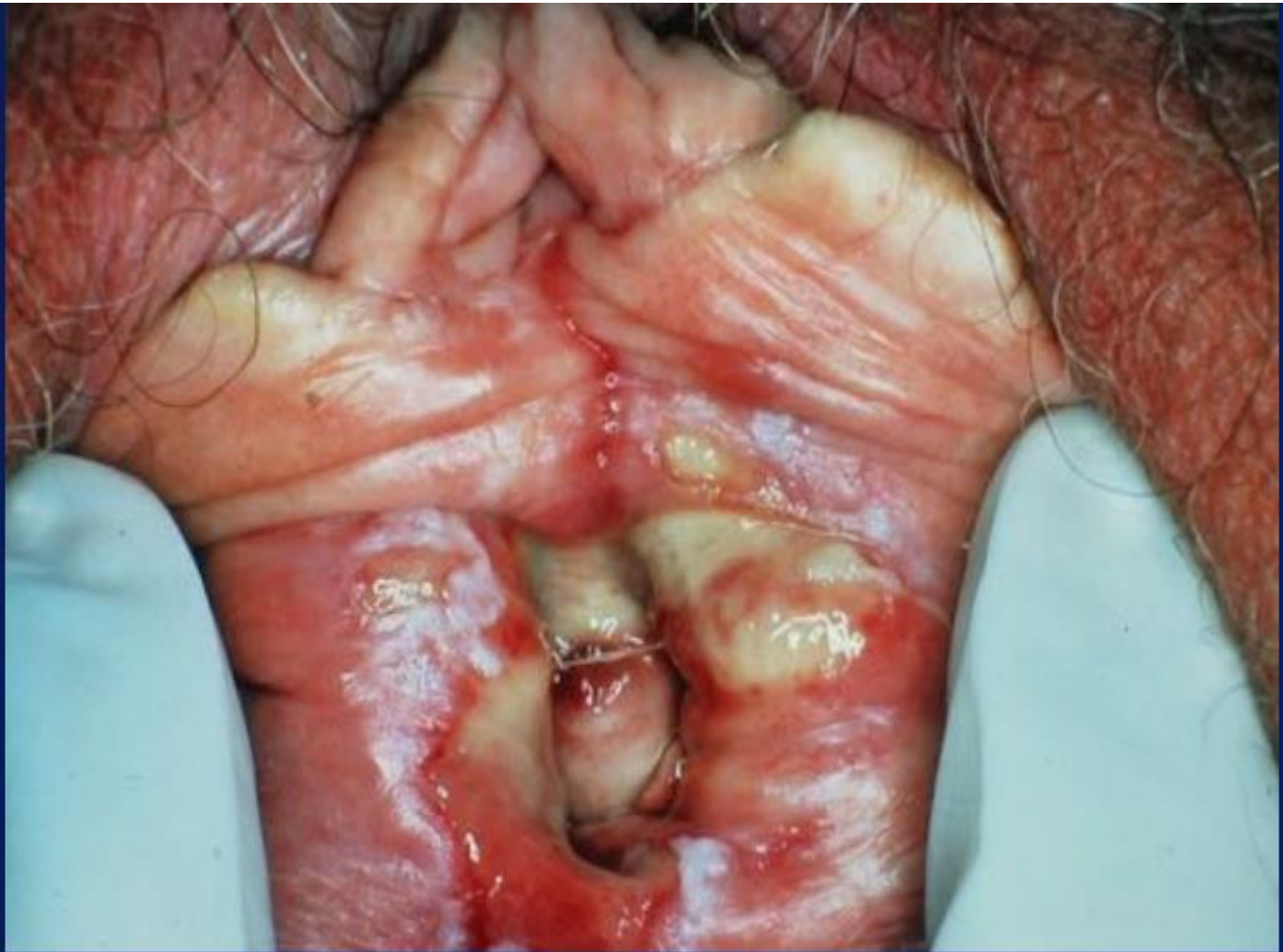Infections

HSV (PCR!)
SYPHILIS
CHANCROID
GRANULOMA
INGUINALE
LYMPHOGRANULOMA
VENERUM

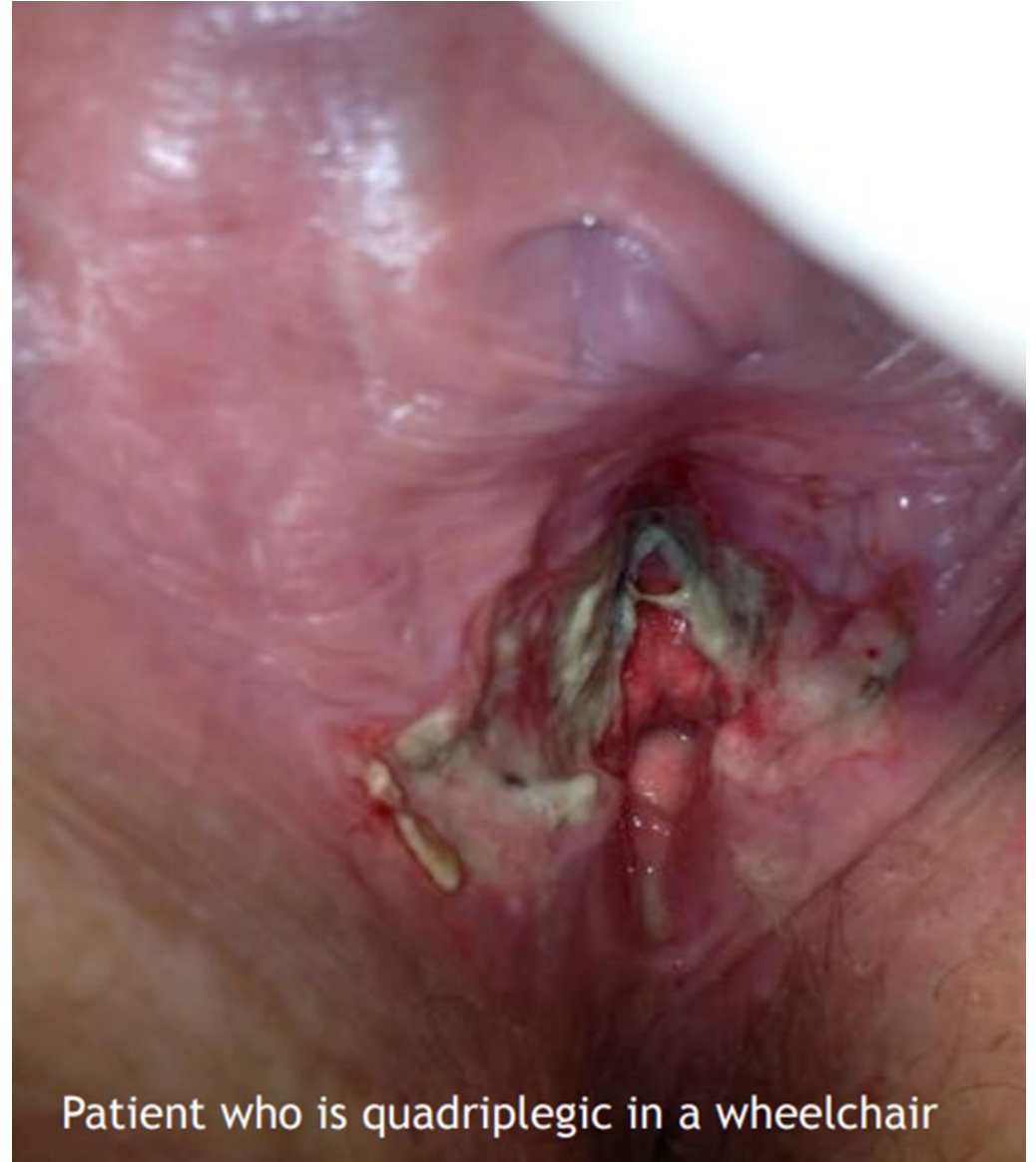**Drug
Reaction**

**Systemic Symptoms
“flu like” symptoms**

**Aphthous
Ulcer**



LS Sexual Trauma



Patient who is quadriplegic in a wheelchair

Ulcer

**Acute or
Acutely Recurrent**

No Systemic Symptoms

**Trauma and/ or
Contact Dermatitis**

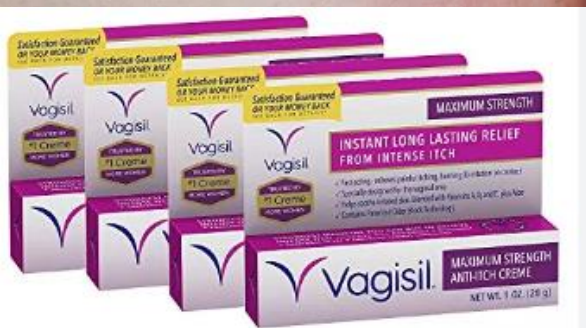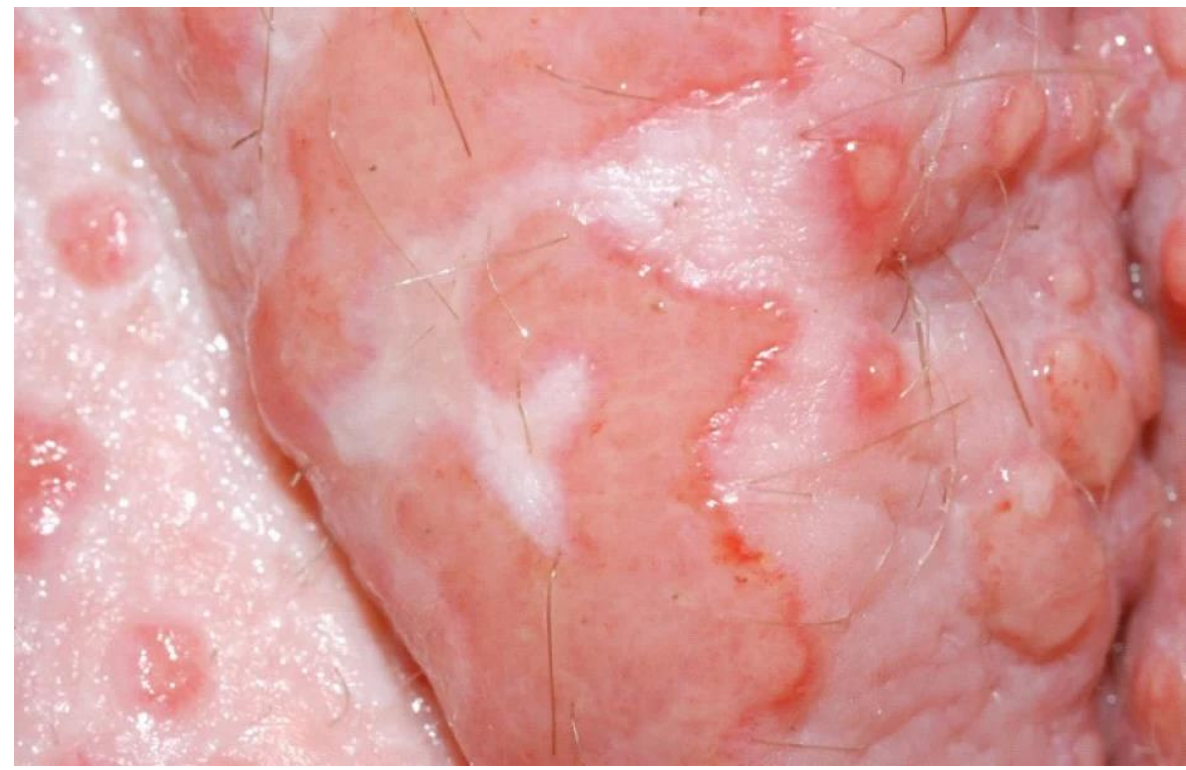
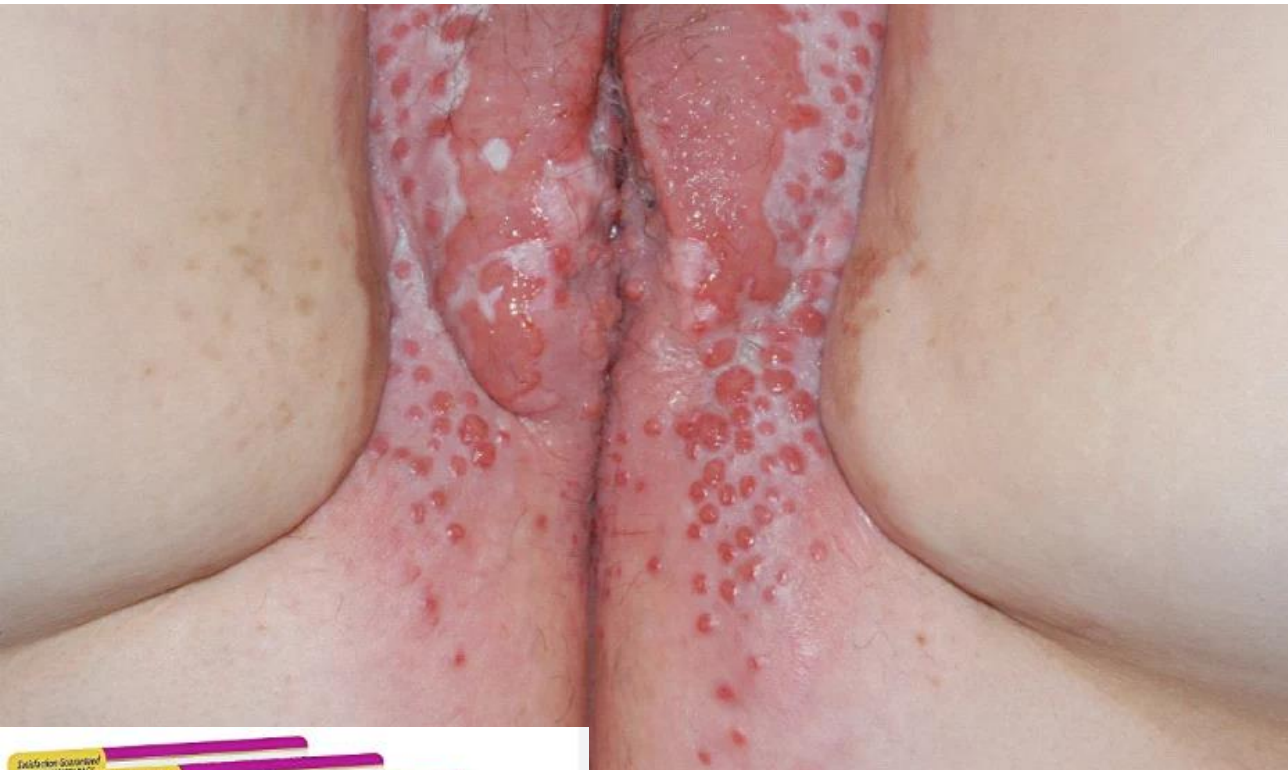Infections

HSV (PCR!)
SYPHILIS
CHANCROID
GRANULOMA
INGUINALE
LYMPHOGRANULOMA
VENERUM

**Drug
Reaction**

**Systemic Symptoms
“flu like” symptoms**

**Aphthous
Ulcer**



Contact Dermatitis

בת 27, שימוש יומי ב BENZOCAIN 20% עקב גרד וולוורי.
חלף לאחר הפסקת הטיפול.

Ulcer

**Acute or
Acutely Recurrent**

No Systemic Symptoms

**Trauma and/ or
Contact Dermatitis**

Infections

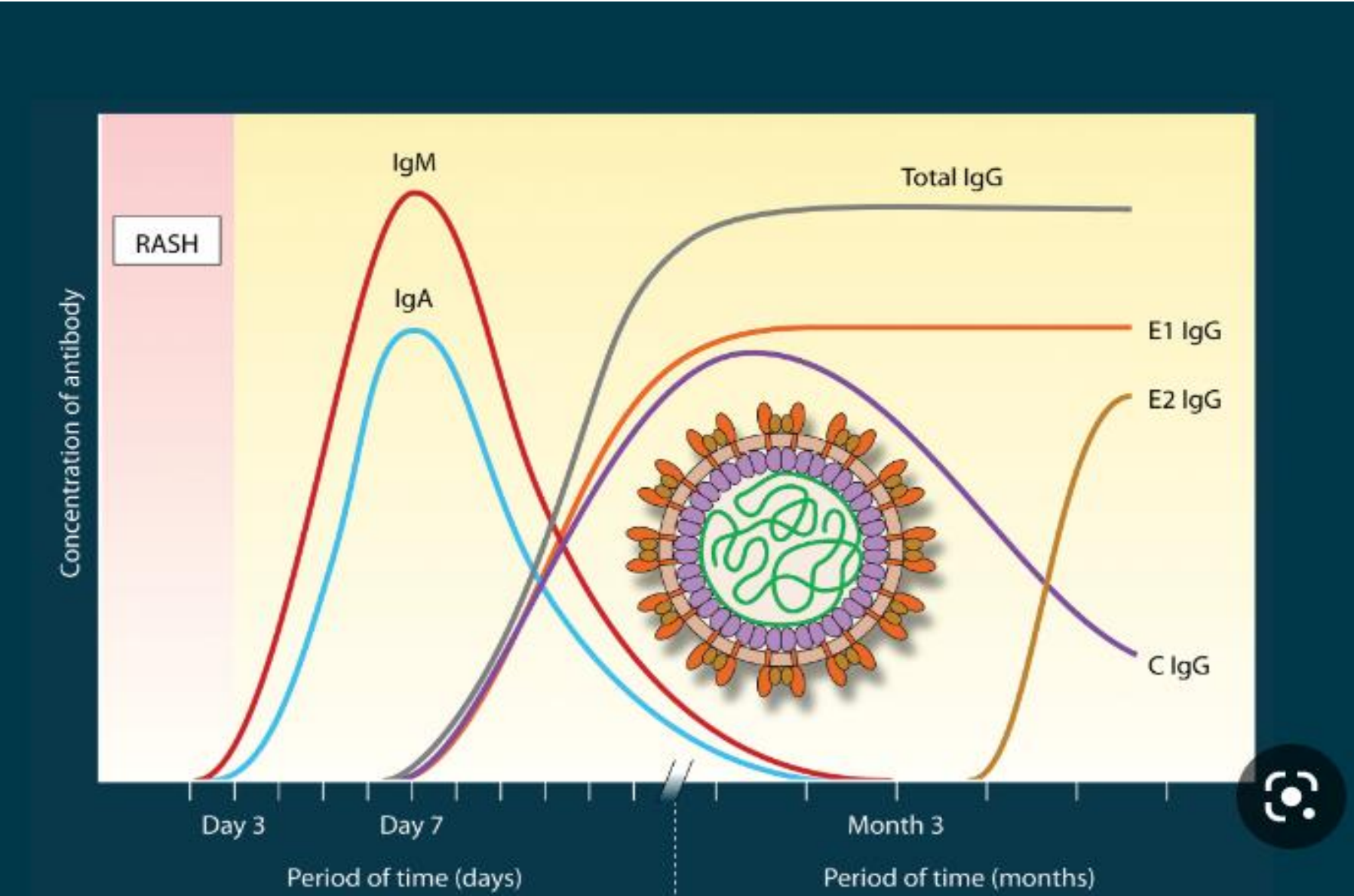
HSV (PCR!)
SYPHILIS
CHANCROID
GRANULOMA
INGUINALE
LYMPHOGRANULOMA
VENERUM

**Drug
Reaction**

**Systemic Symptoms
“flu like” symptoms**

**Aphthous
Ulcer**

Primary Herpes Simplex Virus Infection- PCR for Diagnosis !



Ulcer

**Acute or
Acutely Recurrent**

No Systemic Symptoms

**Trauma and/ or
Contact Dermatitis**

Infections

HSV (PCR!)
SYPHILIS
CHANCROID
GRANULOMA
INGUINALE
LYMPHOGRANULOMA
VENERUM

**Drug
Reaction**

**Systemic Symptoms
“flu like” symptoms**

**Aphthous
Ulcer**

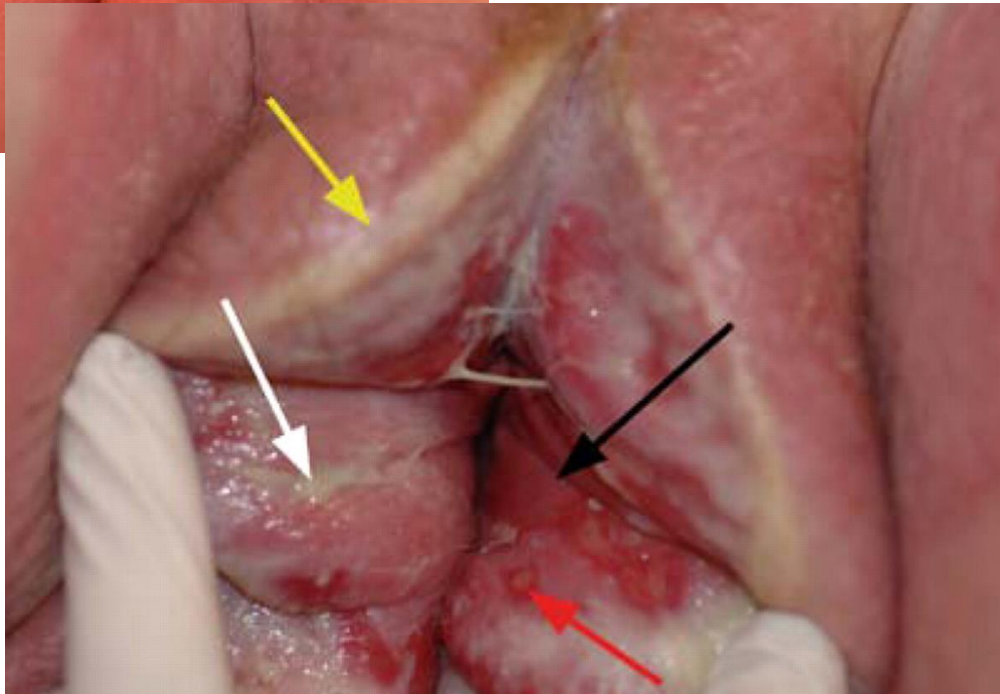
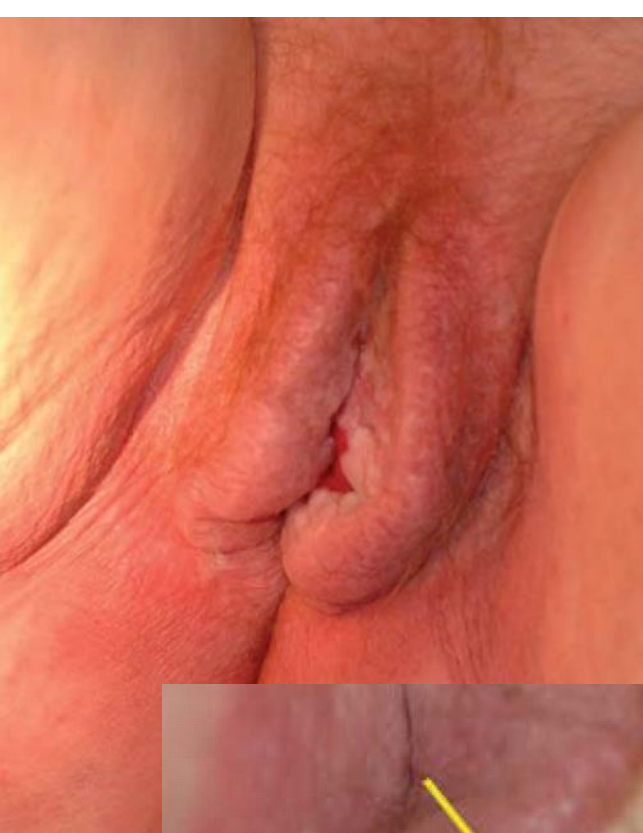Drug Reaction

NSAIDs, metronidazole, paracetamol, sulfonamides, tetracycline, phenytoin, barbiturate, phenolphthalein

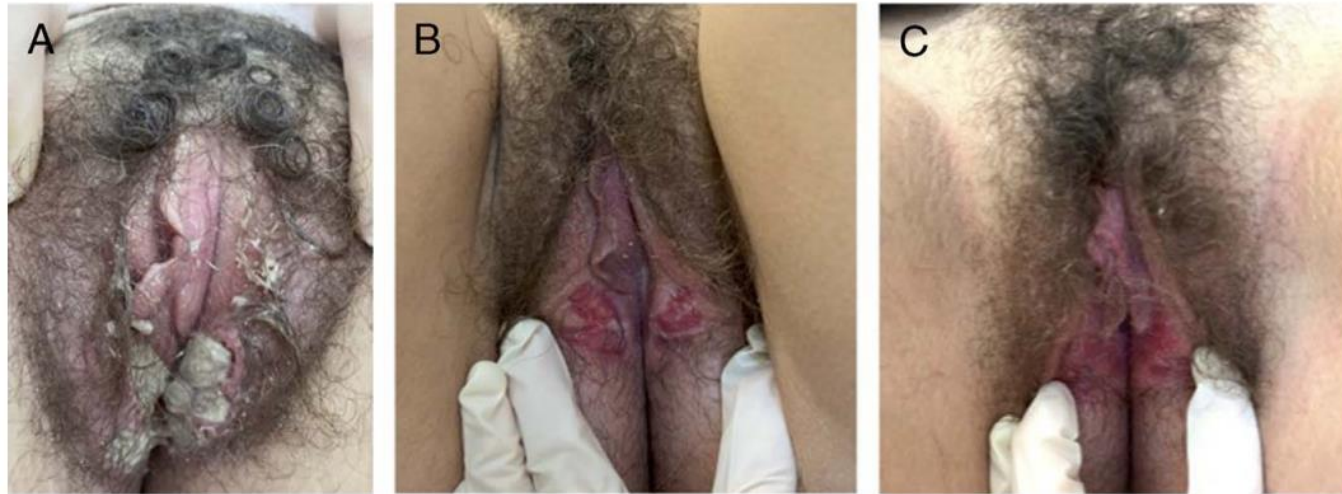
- חיסון קורונה
- בניגוד לדלקת עור ממגע, אין מגע ישיר בין התרופה לעור

אבחנה:

- מופיע מספר שעות-שבועיים לאחר חשיפה
- וגיניטיס, ארוזיה, כיב, בולה
- **לא משתפר עם סטרואידים.**
- טיפול יחיד הפסקת הטיפול התרופתי



לאחר חיסון ל COVID-19

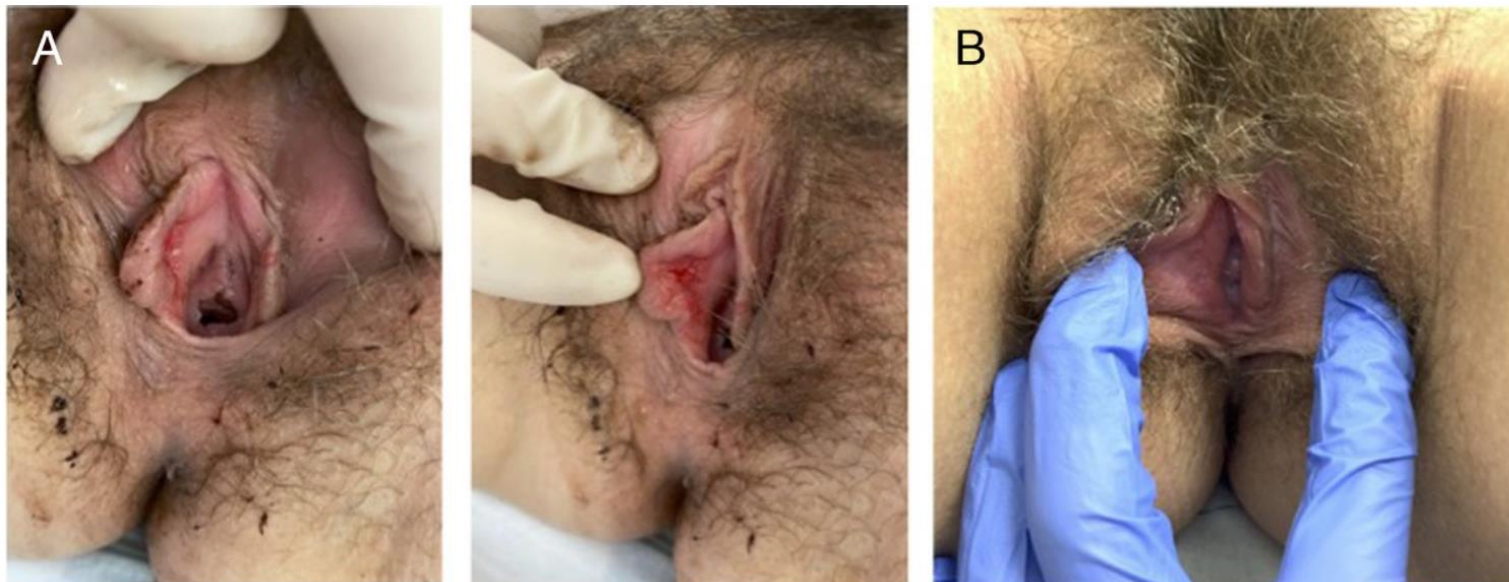


בנות 14, 16
לאחר חיסון שני של
פייזר.
יום לאחר החיסון
הופעת חום, חולשה
כאב שרירים

3-4 ימים לאחר
החיסון הופעת
כיבים בגניטליה

טיפול בפרדניזולון
25 מ"ג ביום.
חלף תוך שבוע –
חודש

FIGURE 1. Progression of vulvar aphthosis in case 1: (A) at baseline before treatment, (B) 2 weeks after treatment, and (C) 4 weeks after treatment.



Ulcer

**Acute or
Acutely Recurrent**

No Systemic Symptoms

**Trauma and/ or
Contact Dermatitis**

Infections

HSV (PCR!)
SYPHILIS
CHANCROID
GRANULOMA
INGUINALE
LYMPHOGRANULOMA
VENERUM

**Drug
Reaction**

**Systemic Symptoms
“flu like” symptoms**

**Aphthous
Ulcer**

APHTHOUS ULCER, LIPSCHÜTZ ULCER

Consider additional testing:

- A) EBV
- B) CMV
- C) Mycoplasma
- D) Rare infections
 - a. HIV
 - b. Group A Streptococcus
 - c. Influenza A
 - d. Parvovirus
 - e. Paramyxovirus
 - f. Salmonella
 - g. Toxoplasmosis
 - h. Mumps
 - i. Lyme Disease
 - j. COVID-19

כיב אקוטי

פתופיזיולוגיה: לאחר פרודרומה של חום, חולשה, ירידה בתאבון, כאב ראש תגובה אימונית ציטוטוקסית (שקיעת קומפלקסים אימונולוגים שגורמים לוסקוליטיס באזור הגניטליה)

גיל : נערות, נשים צעירות

מראה: בד"כ מספר כיבים בגודל 1-3 ס"מ. הכיב נראה כשכבת פיברין צהבהבה מכוסה בפסאודוממברנה/רקמה נקרוטית.

APHTHOUS ULCER, LIPSCHÜTZ ULCER



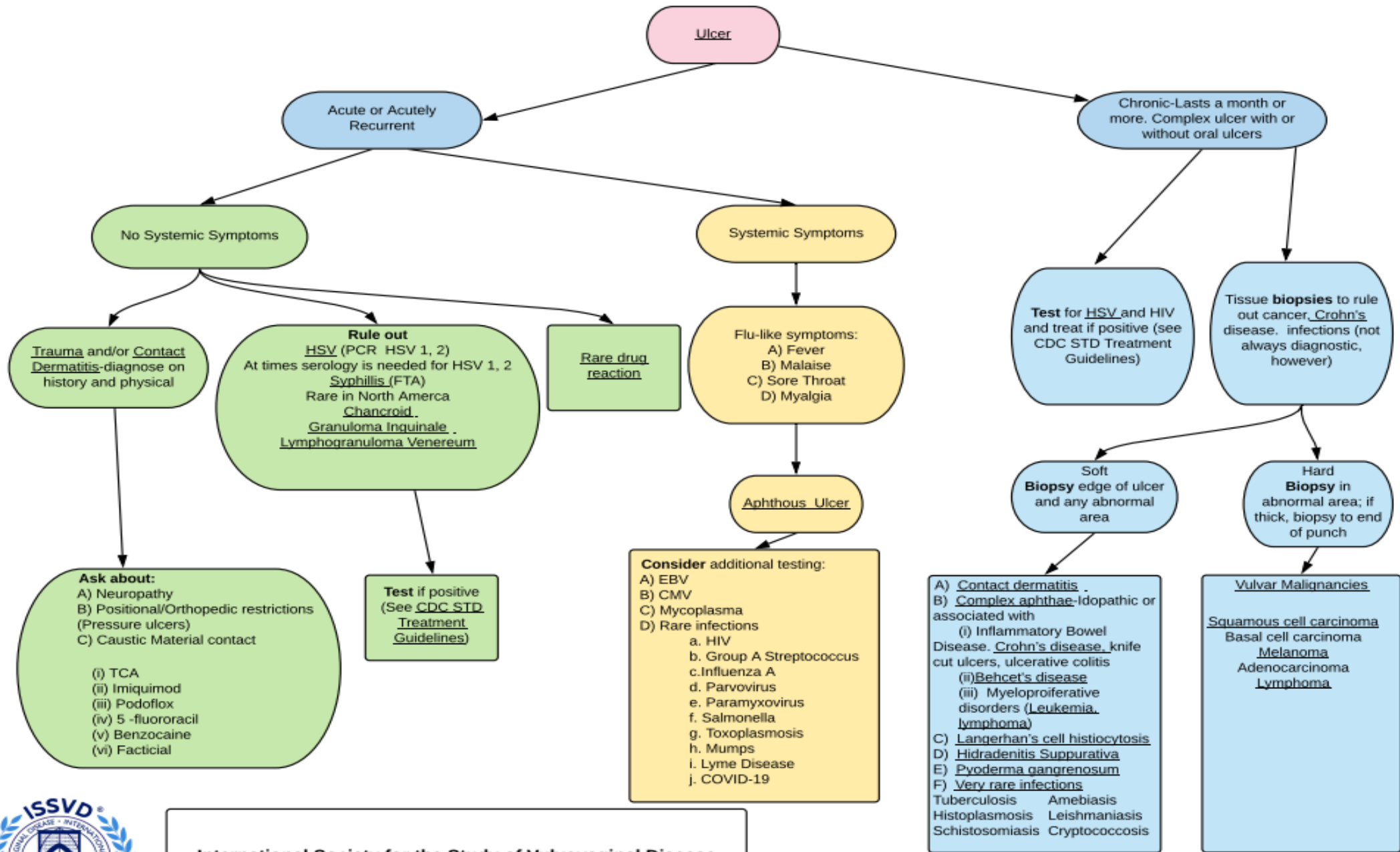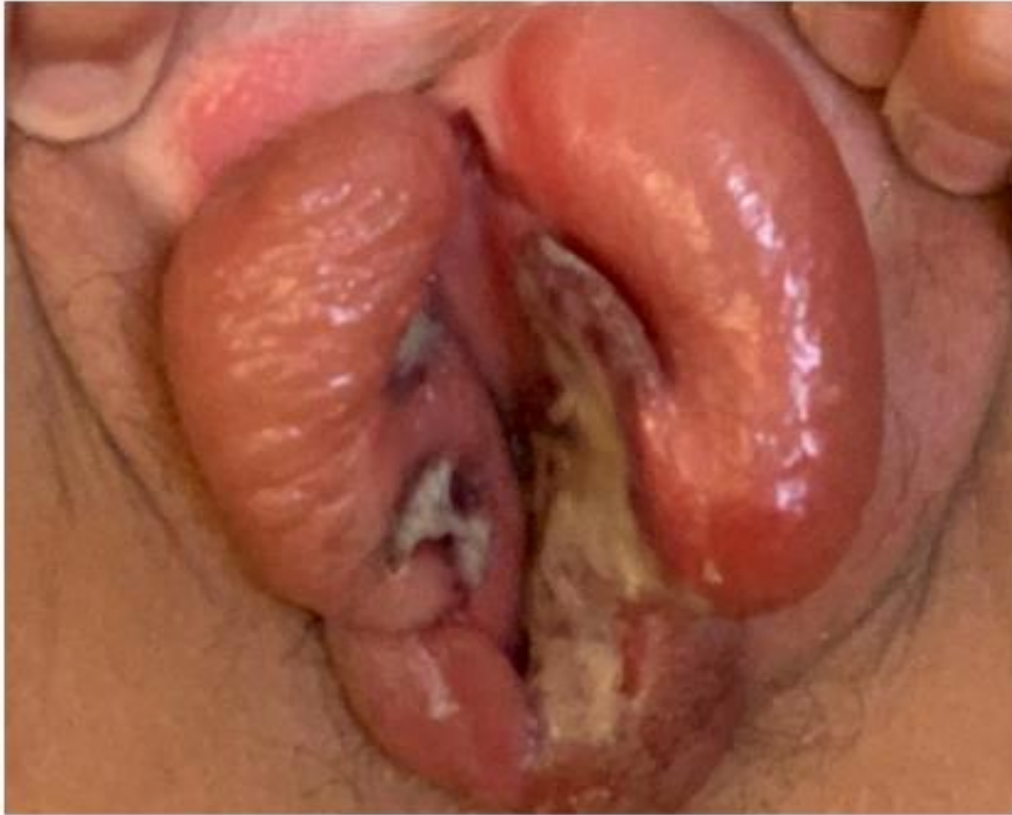
Figure 1 Acute aphthous ulcers with raised, sharply demarcated borders and grey exudate located classically on the medial aspect of the labia minora, with surrounding oedema.

בת 13 , בצקת וכיבים 3 ימים אחרי
התחלת סימפטומים של קורונה.

נשלל: HIV, BECHET, HSV, EBV,
SYPHILIS

טיפולים: סטרואידים PO, משככי
כאבים, קולכיצין .

6 שבועות עד לריפוי ..
ולאחר מכן ניתוח להפרדת הידבקויות



International Society for the Study of Vulvovaginal Disease
April 2, 2021

Sincere thanks to: Lynette Margesson, Cindy Rasmussen, Hope Haefner, Libby Edwards, Colleen Stockdale, Gayle Fischer, Sue Cooper, Darion Rowan, Nina Madnani, Pedro Vieira Baptista, Debbie Roepe for their work on this project.

**Chronic Ulcer > month,
or with oral ulcer**

Test for HSV, HIV

Biopsy

Soft

Biopsy edge of ulcer

Hard

Biopsy in
abnormal area
If thick, biopsy to
the end of punch

- A. Contact Dermatitis**
- B. Crohn's Disease, UC**
- C. Bechet's Disease**
- D. Langerhans Cell Hystiocytosis**
- E. Hydradenitis Suppurativa**
- F. Pyoderma Gangrenosum**
- G. Very Rare infections (amebiasis, Leishmaniasis, Tuberculosis..)**

Vulvar Malignancy

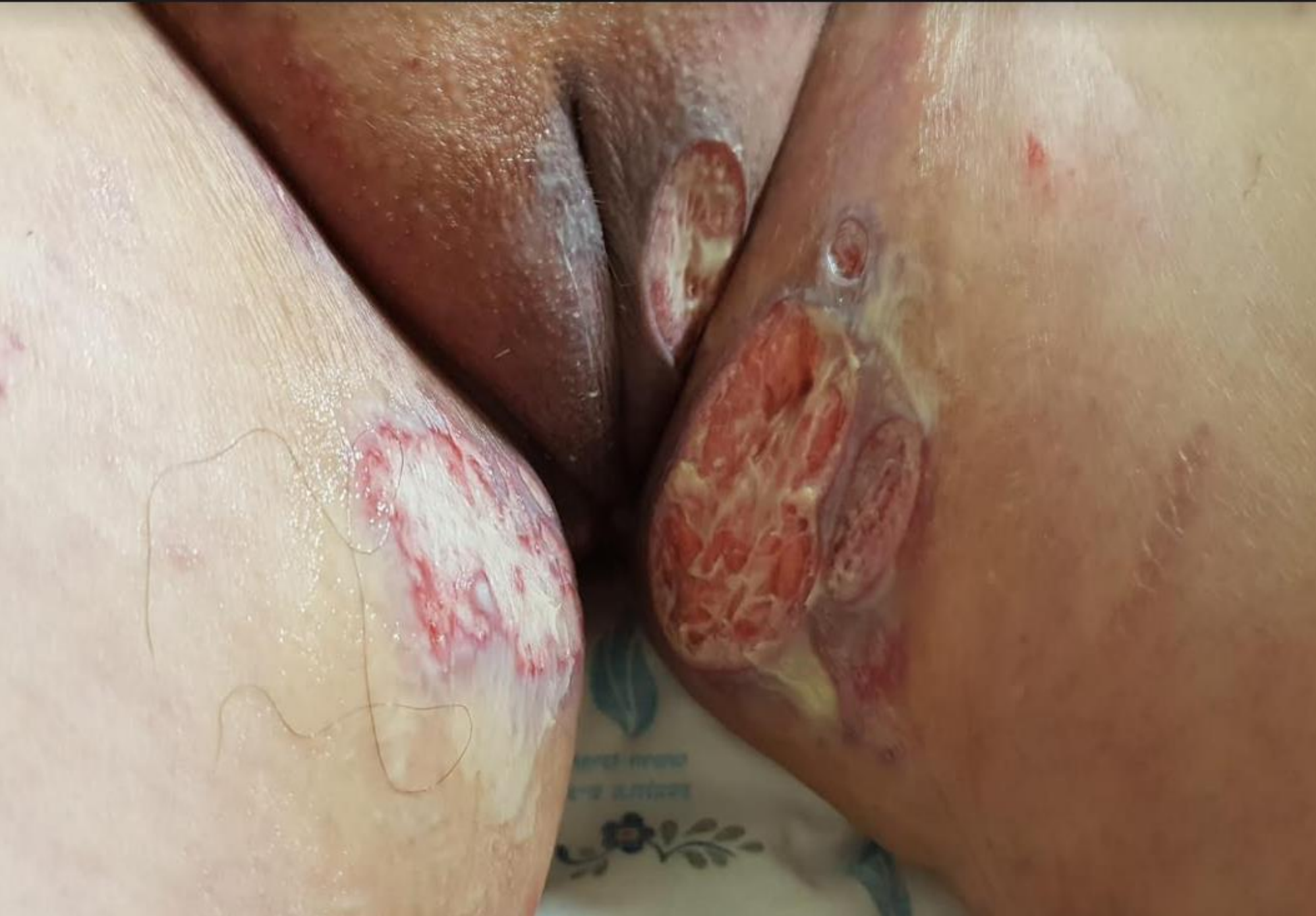SCC

Basal Cell Carcinoma

Melanoma

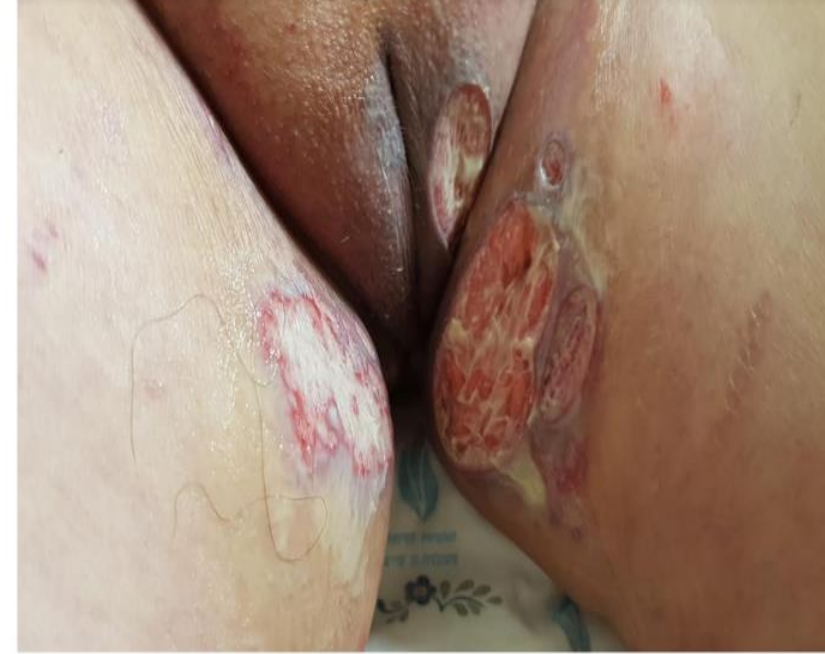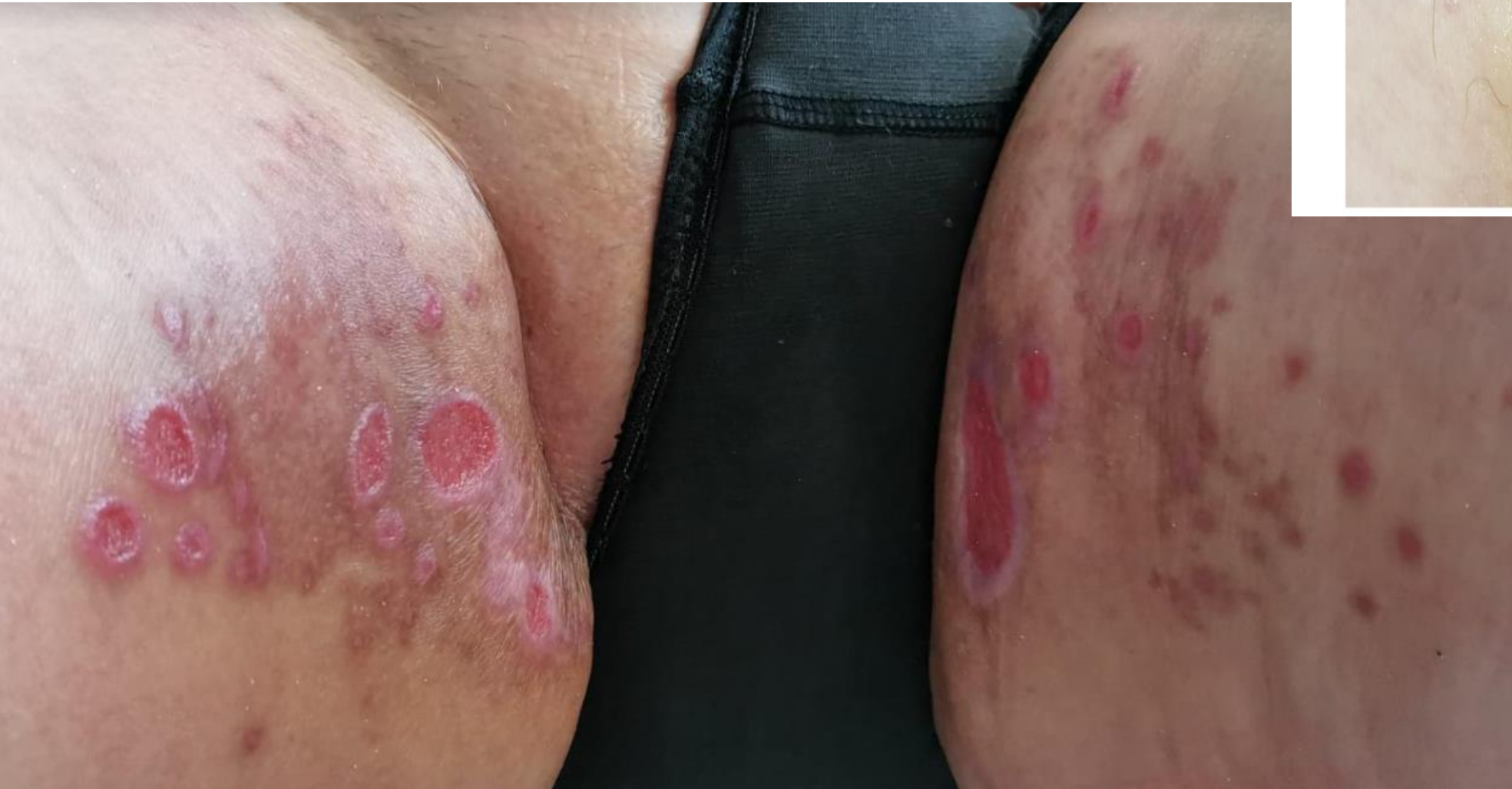Adenocarcinoma

Lymphoma

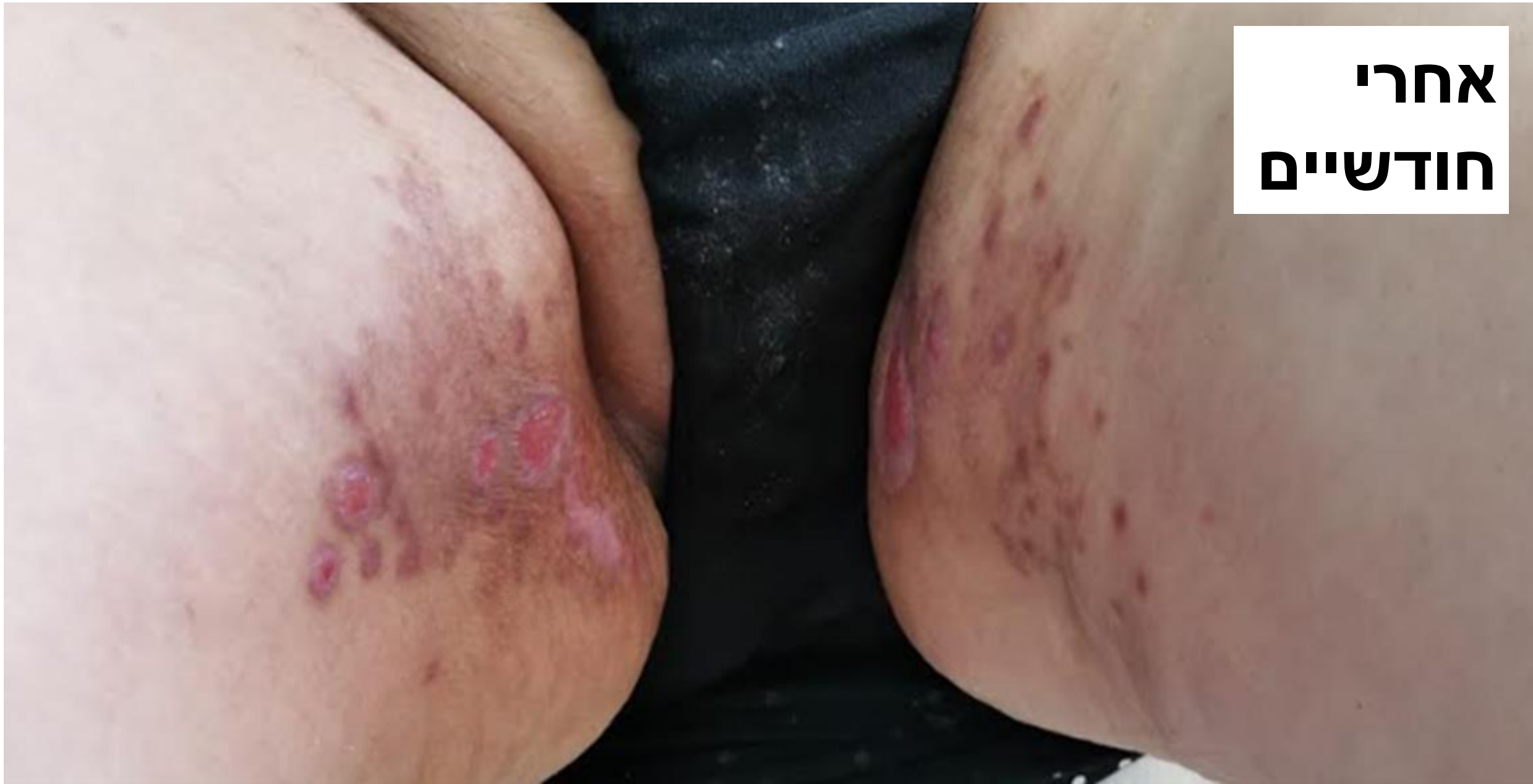

- מספר כיבים
- גבולות אדומים סגולים
- Undermining borders
- מתחיל כפפילה ומתפשט במהירות לכיב הפרשה פורולנטית

אחרי חודש וחצי



**אחרי
חודשיים**



Pyoderma Gangrenosum-Diagnostic Criteria

Neutrophilic dermatoses

Major criteria:

- Biopsy of ulcer edge demonstrating a neutrophilic infiltration

**Major
+ 4 Minor**

Minor criteria

- Exclusion of infection
- Pathergy
- Personal history of IBD or inflammatory arthritis
- History of papule, pustule or vesicle that rapidly ulcerated
- Peripheral erythema, undermining border and tenderness at site of ulceration
- Multiple ulcerations
- Cribriform or “wrinkled paper” scar(s) at sites of healed ulcer
- Decrease in ulcer size within one month of initiating immunosuppressive medications

Pyoderma Gangrenosum

Systemic disease associated with PG:

- IBD
- Arthritis
- IgA gammopathy
- malignancy

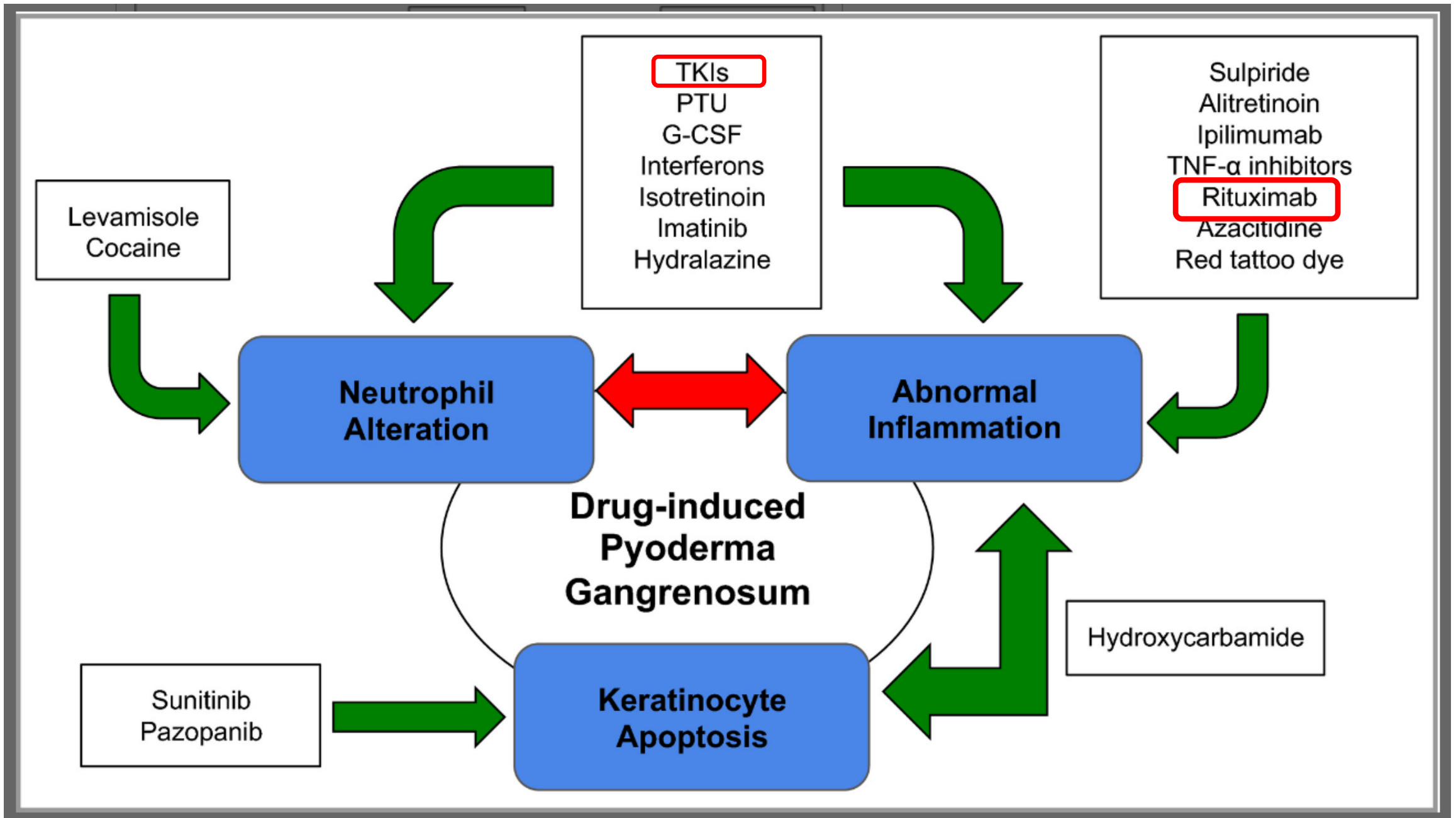
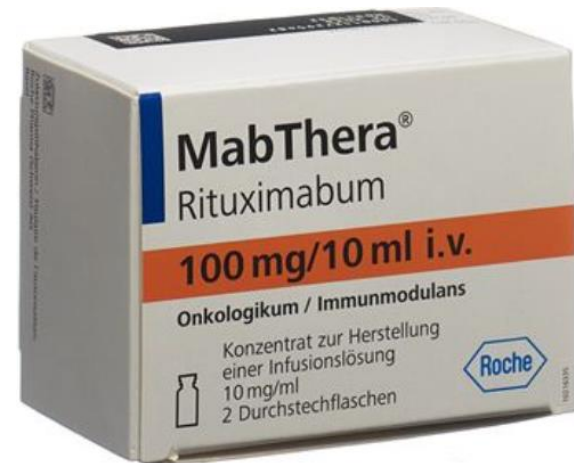

TABLE 2. A Summary of Previously Reported Cases of Rituximab-Associated Vulvovaginal PG

Patient age	Condition for which rituximab was prescribed	Interval from rituximab initiation to symptom onset	Salient clinical findings	PG management	Study
29	MS	38 mo	Vaginal infection, PG vaginalis, and perianal abscess with fistula	Not reported	Yamout et al ⁷
67	RA	3 y	Exquisitely tender suppurative vaginitis for 10 months	IVIg, prednisone	Sotzen and Stratman ⁸
87	RA	6 y	Painful vaginal ulcers for 1 y, fistula	Prednisone, dapsone	Sotzen and Stratman ⁸
24	SLE	2 mo	Painful labial, perineal, and perianal ulcers and abscesses, 2 fistulas	Prednisone, cyclosporine, tacrolimus ointment	Maloney et al ⁹
59	RA	12 mo	Perianal and labial cysts, green vaginal discharge, full-thickness ulcers of the bilateral buttocks, and vulvovaginal region	Prednisone, sulfasalazine, intralesional triamcinolone	Georgakopoulos et al ¹⁰
62	NHL	6 y	Pain, discharge, deep vulvar ulceration, anal discomfort	Prednisolone, azathioprine, IVIG	Dixit et al ¹¹
50	NHL	3 mo	Vulvovaginal itch, discharge, discomfort, pain	IVIg, prednisolone	Dixit et al ¹¹
56	NHL	18 mo	Heavy vaginal discharge, painful vulvar ulceration	IVIg, prednisolone	Dixit et al ¹¹
60	NHL	~10 y	Dysuria, vaginal burning, heavy discharge	High-dose methotrexate, prednisolone	Dixit et al ¹¹
74	NHL	Not reported	Severe purulent discharge for 2 y, deep vulvar ulcers	10% hydrocortisone cream, intravaginal and on vulva	Selva-Nayagam et al ²
51	NHL	12 mo	Pain, bleeding, rapidly progressing ulcerations for 6 wk	Prednisolone, minocycline	Walsh et al ¹³
29	GPA	5 y	Copious vaginal discharge, extensive vulvovaginal ulceration	Methylprednisolone, IVIG	Vikse et al ¹²

All patients were receiving rituximab at the time of symptom onset.

GPA indicates granulomatosis with polyangiitis; NHL, Non-Hodgkin lymphoma; RA, rheumatoid arthritis; SLE, systemic lupus erythematosus.



**Chronic Ulcer > month,
or with oral ulcer**

Test for HSV, HIV

Biopsy

Soft

Biopsy edge of ulcer

Hard

Biopsy in
abnormal area
If thick, biopsy to
the end of punch

- A. Contact Dermatitis**
- B. Crohn's Disease, UC**
- C. Bechet's Disease**
- D. Langerhans Cell Hystiocytosis**
- E. Hydradenitis Suppurativa**
- F. Pyoderma Gangrenosum**
- G. Very Rare infections (amebiasis, Leishmaniasis, Tuberculosis..)**

Vulvar Malignancy

SCC

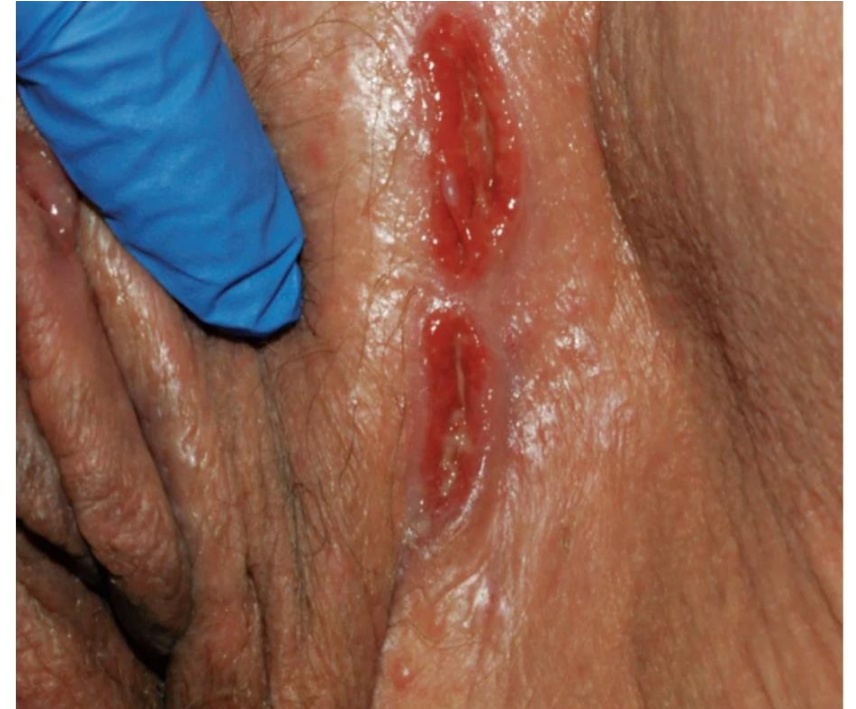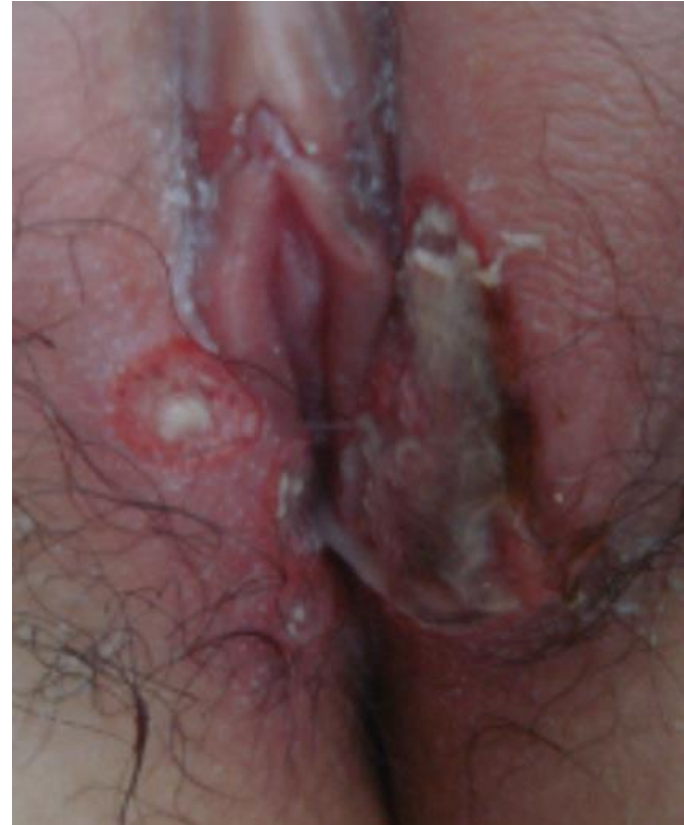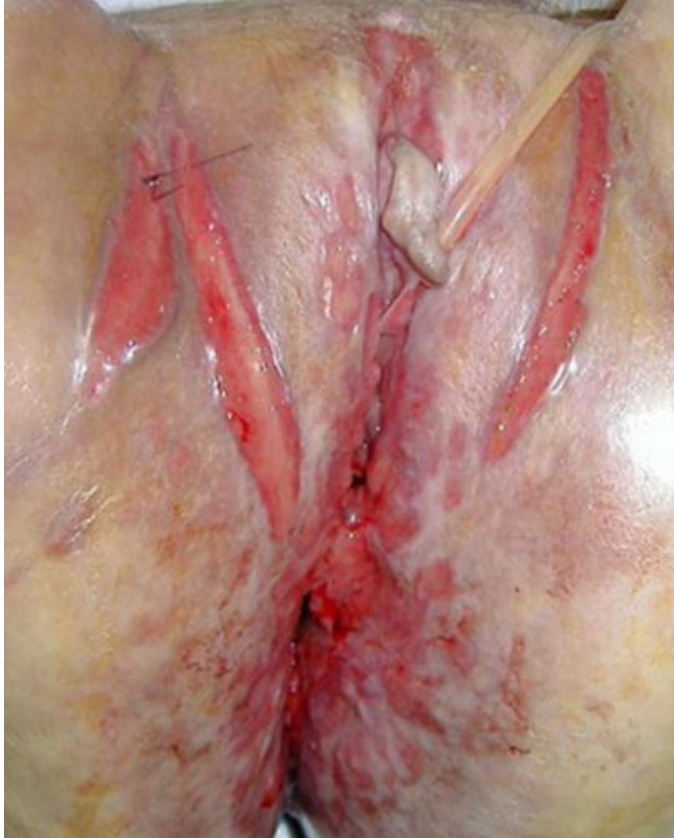Basal Cell Carcinoma

Melanoma

Adenocarcinoma

Lymphoma

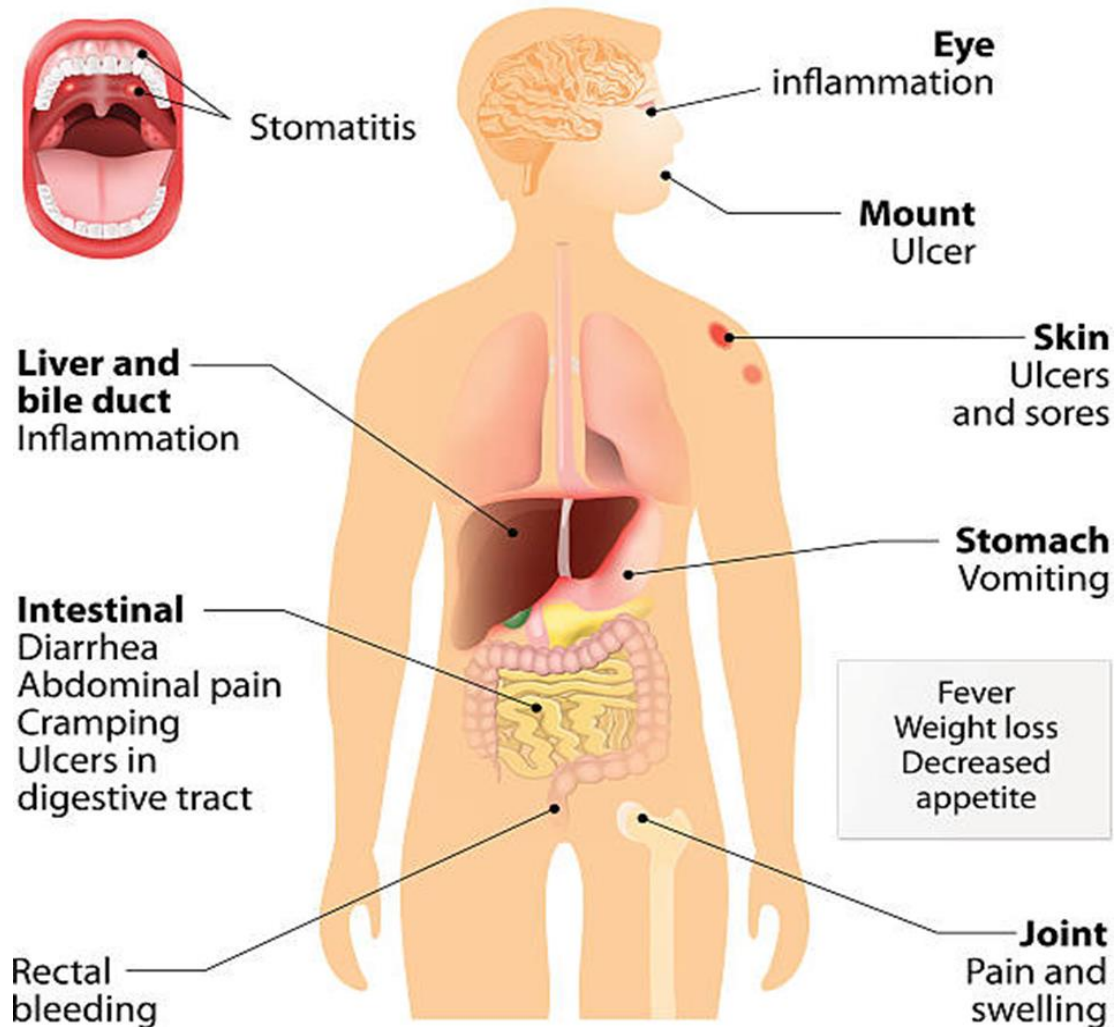
Crohn's Disease



**“knife cut”
linear ulceration**

Crohn's Disease Diagnosis

Crohn's disease



אנמנזה:

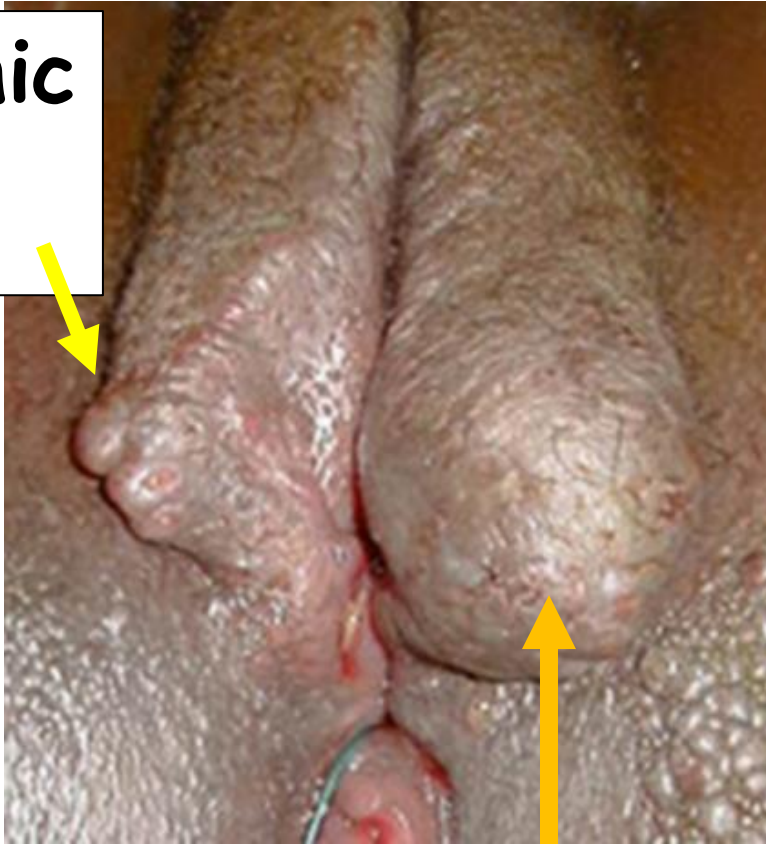
אם מאובחנת עם Crohn's disease - קל 😊

- יתכנו כיבים בוולוה גם כאשר הדלקת במעי "שקטה".
- לעיתים, אין המשכיות בין כיבים פרי-אנאליים לכיבים בוולוה – "metastatic Crohn".
- תתכן הופעת כיבים מספר שנים לפני הופעת הסימפטומים של דלקת מעי.

Crohn's Disease Diagnosis

סימנים נוספים בבדיקה:

Hypertrophic lesions



Swelling/Edema

Non-specific symptoms:

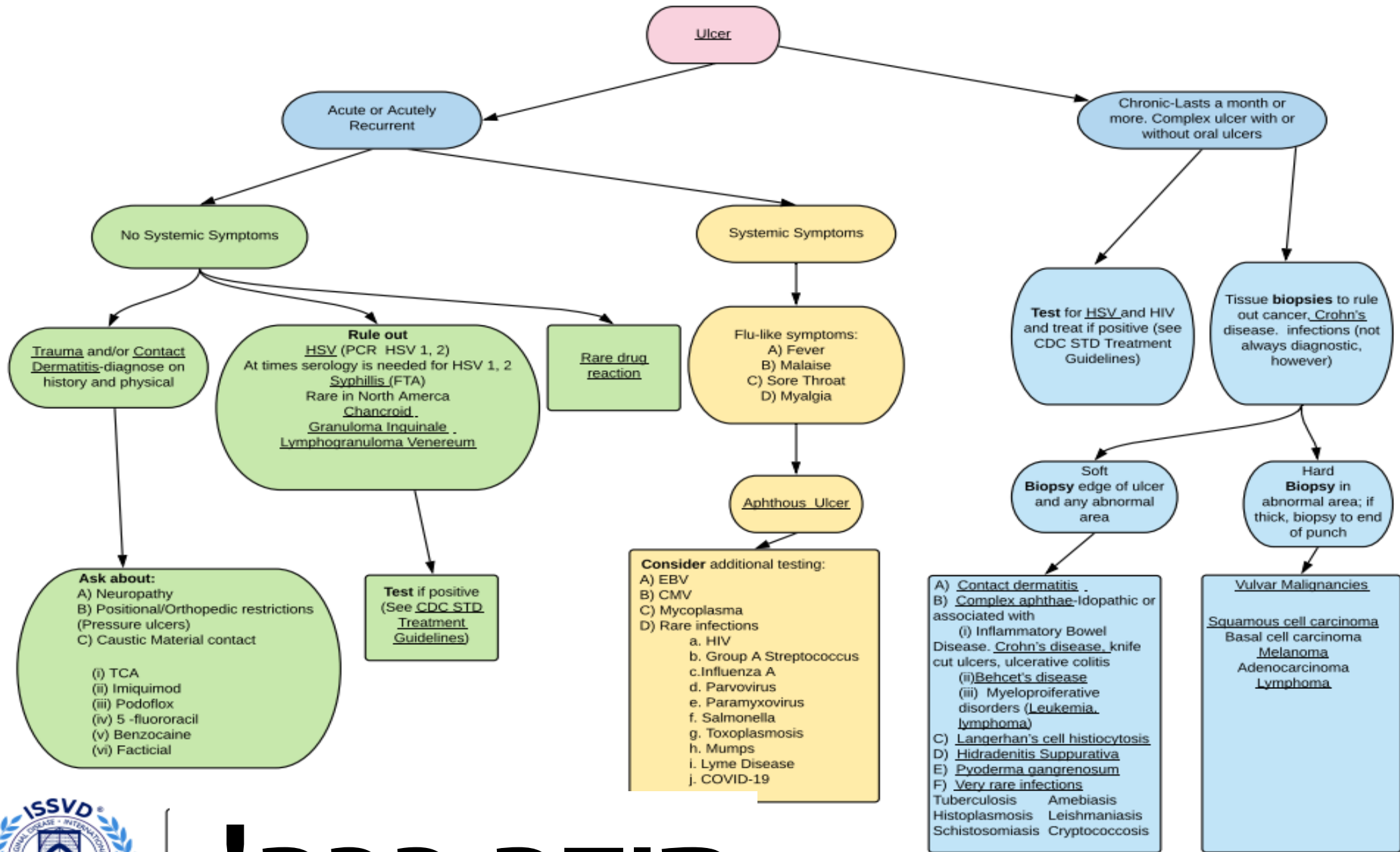
- Pain or discomfort
- Dyspareunia
- Pruritus
- Vaginal discharge

Crohn's Disease Diagnosis

ביופסיה:

Classic features: noncaseating granulomas with dermal lymphocytic and plasma cell infiltration $\approx 50\%$

יעוץ גסטרואנטרולוג , לעיתים יש דלקת במעי ללא סימפטומים .



תודה רבה!

Sincere thanks to: Lynette Margesson, Cindy Rasmussen, Hope Haefner, Libby Edwards, Colleen Stockdale, Gayle Fischer, Sue Cooper, Darion Rowan, Nina Madnani, Pedro Vieira Baptista, Debbie Roepe for their work on this project.